NOWOCZESNE METODY REKONSTRUKCJI UZĘBIENIA U PACJENTÓW W WIEKU PODESZŁYM Z BEZZĘBIEM ŻUCHWY I SZCZĘKI

MODERN DENTAL RECONSTRUCTIVE METHODS FOR GERIATRIC PATIENTS WITH EDENTULOUS MANDIBLE AND MAXILLA

Ryszard Koczorowski

Klinika Gerostomatologii
Uniwersytet Medyczny im. Karola Marcinkowskiego w Poznaniu

STRESZCZENIE

Celem pracy jest prezentacja możliwości nowoczesnego leczenia bezzębnych pacjentów w wieku podeszłym. Autor wprowadza czytelnika w zagadnienia problematyki związanej ze zmianami zewnątrz- i wewnątrzustnymi u pacjentów w zaawansowanym wieku. Prezentuje kilka rozwiązań protetycznego zaopatrzenia bezzębnej żuchwy i/lub szczęki z zastosowaniem śródkostnych wszczepów stomatologicznych oraz omawia zalety proponowanych uzupełnień ruchomych. Zaznajomienie pacjenta z formą leczenia przy użyciu protez typu overdentures i uświadomienie mu różnic, jakie istnieją w odniesieniu do tradycyjnych protez całkowitych, jest powinnością lekarza stomatologa podejmującego stomatologiczne leczenie odtwórcze u starszego pacjenta. Skuteczne czynnościowo protezy ruchome typu overdentures zapewniają starszym pacjentom psychosomatyczny komfort użytkowy podczas żucia i artykulacji mowy.

SŁOWA KLUCZOWE: wiek starczy, bezzębie, protezy całkowite, wszczepy śródkostne, protezy nakładowe.

ABSTRACT

The paper presents the most recent possibilities of treating edentulous elderly patients. The issues concerning extra- and intraoral changes in that group of patients are discussed. Several methods of prosthetic management of an edentulous mandible and/or maxilla with the use of intraosseous dental implants and their advantages are also described. The author stresses that it is the responsibility of the dentist to plan restorative treatment in a geriatric patient to explain the idea of overdentures and the differences between them and conventional complete removable prostheses. Properly designed and made complete overdentures have the potential to ensure psycho-somatic comfort of use during the function of chewing and may improve speech articulation.

KEYWORDS: geriatric age, edentulousness, complete dentures, intraosseous implants, overdentures.

Wprowadzenie

Stomatologia odtwórcza XXI wieku pozwala jak nigdy dotąd na skuteczną rekonstrukcję narządu żucia i przywrócenie lub polepszenie czynnościowej sprawności w zakresie adekwatnym do warunków w jamie ustnej i ogólno zdrowotnej kondycji pacjenta. Gerostomatologia, czyli dziedzina stomatologii zajmująca się w sposób interdyscyplinarny osobami w wieku podeszłym, uwzględnia morfologiczno-anatomiczne i czynnościowe zmiany zachodzące z upływem lat w układzie stomatognatycznym oraz wdraża nowe możliwości rehabilitacyjne dla tej grupy pacjentów. Niski przyrost naturalny, szczególnie w krajach wysoko cywilizowanych, i przedłużenie życia sprawiają, iż wzrasta w społeczeństwach populacja ludzi w mocno zaawansowanym wieku. Prognozy demograficzne dla populacji ogólnoświatowej wskazują, że liczba osób powyżej 65. roku życia będzie stanowić w 2050 roku co najmniej 20%; przewiduje się, że w Polsce w 2030 roku około 24% populacji będą to osoby starsze [1]. Ponieważ niezaprzeczalnym faktem jest, iż zdrowie jamy ustnej stanowi istotny element ogólnego stanu zdrowia i jakości życia, stąd stomatologiczna opieka geriatryczna jest znacząco ważna w aspekcie somatycznym i psychologicznym. Utrata zębów to pewna forma niepełnosprawności, która wpływa na życie ludzi, w tym także tych zaopatrzonych protezami zębowymi różnego typu. Należy bowiem pamiętać, ze wraz z wiekiem zmniejsza się zdolność przystosowawcza do zachodzących zmian, a ludzie starsi często wykazują niechęć do wprowadzania wszelkiego rodzaju nowości dotyczących ich życia i nierzadko trudno adaptują się do protez zębowych, szczególnie ruchomych, których retencja i stabilizacja jest mało skuteczna. W bezzębiu starczym będącym wynikiem wieloletniego braku zębów lub przy zbyt długim użytkowaniu protez ruchomych odnotowujemy:

- znaczny poziomy i pionowy zanik struktur kostnych wyrostków zębodołowych,
- małą podatność (resiliencja) tkanek miękkich pokrywających atroficzne podłoże,
- płytko wysklepione podniebienie,
- atroficzne guzy szczęki,
- małą podatność części gruczołowej na podniebieniu,
- zawężenie obszaru nieruchomej błony śluzowej,
- twarde dno jamy ustnej i przerośnięty język,
- suchość jamy ustnej (xerostomia),
- osłabione napięcie mięśni żwaczowych i okrężnego ust,
- dużą dysproporcję pomiędzy łukiem szczęki i żuchwy,
- uwydatnione kresy skośne wewnętrzne w żuchwie.

Te cechy wewnątrzustne nie sprzyjają uzyskaniu czynnościowego przyssania tradycyjnym protezom całkowitym, a niekiedy wręcz uniemożliwiają sprawne użytkowanie tych uzupełnień [2, 3].

Upośledzenie życia, w tym także wynikające z problemów stomatologicznych, stanowi podstawę do profilaktycznych i leczniczych działań mających na celu możliwość poprawy psychosomatycznego odczucia. Układ stomatognatyczny jest morfologiczno-czynnościową jednostką ustroju, która podlega przeobrażeniom w ciągu życia i w fazie okresu starczego różni się w wielu aspektach od kondycji zdrowotnej narządu żucia u młodych dorosłych. Liczne zmiany mają nieodwracalny charakter i wymagają dostosowania istniejącego stanu do czynnościowych wymagań. Geroprotetyka stanowi gałąź stomatologii, która u ludzi starszych jest wykorzystywana zdecydowanie często z racji przewlekłych zaburzeń zwarciowo-zgryzowych, zużywania się uzębienia resztkowego, chorób przyzębia, a także długoletniego i nieumiejętnego użytkowania przede wszystkim ruchomych uzupełnień protetycznych. Poprawa wydolności żucia, która uległa obniżeniu w wyniku utraty zębów, a także w wyniku degeneracyjnych zmian w narządzie żucia, jest warunkiem właściwej funkcji układu pokarmowego, którego kondycja rzutuje na zdrowie całego organizmu. Starzenie się jest procesem obejmującym redukcję homeostazy, stopniowe zmniejszanie rezerw czynnościowych i możliwości adaptacyjnych organizmu w szerokim ujęciu, w odpowiedzi na działanie czynników patogennych. Dlatego optymalizacja rekonstrukcyjnych działań leczniczych jest warunkiem efektywnej terapii. Badania epidemiologiczne dotyczące potrzeb leczniczych osób w wieku podeszłym w różnych środowiskach przeprowadzone w Poznaniu i Wielkopolsce [4] wykazały niekiedy wysoki, bo przekraczający 50%, odsetek pacjentów geriatrycznych z bezzębną żuchwą i/lub szczęką. Podobne wyniki odnotowano w Warszawie i województwie mazowieckim, a także w Szczecinie, Krakowie i okolicach [5–7]. Obecnie istnieje możliwość zaopatrzenia pacjentów bezzębnych, wykonując u nich, w ramach Narodowego Funduszu Zdrowia, akrylowe ruchome protezy całkowite. Trzeba jednak z całą świadomością powiedzieć, że uzupełnienia te, oparte na błonie śluzowej oraz strukturach kostnych wyrostków zębodołowych, spełniają swoją funkcję w ograniczonym stopniu, bowiem siły zwarciowo-zgryzowe podczas funkcji żucia czy połykania są przenoszone w sposób niefizjologiczny na leżące pod nimi tkanki. Z upływem czasu długo użytkowane protezy skutkują przebudową struktur protetycznego podłoża i jeśli w porę nie zostaną wymienione, wywołują nieodwracalne zmiany destrukcyjne [8,9]. Należy pamiętać, że o ile powierzchnia ozębnej całkowicie uzębionych łuków w szczęce i żuchwie (fizjologiczne przenoszenie sił zwarciowych) jest zbliżona i wynosi średnio około 45 cm^2, to u pacjentów bezzębnych protezy całkowite w szczęce opierają się na podłożu śluzowo-kostnym (poza fizjologiczne przenoszenie sił zwarciowych) o powierzchni około 23 cm^2, natomiast w żuchwie często na powierzchni dwu- a nawet trzykrotnie mniejszej [1]. Taki więc stan uwidacznia się w gorszym komforcie użytkowania protezy dolnej ze względu na jej ograniczone oparcie, a brak dobrej retencji i stabilizacji, odczucia bólowe wynikające z urazowości tkanek podłoża oraz dyskomfort języka podczas formowania kęsa pokarmowego utrudniają skuteczne żucie. Błona śluzowa jamy ustnej wraz z wiekiem staje się cieńsza, mniej elastyczna i bledsza ze względu na ograniczoną ilość naczyń w warstwie właściwej i podśluzowej. Pogorszone odżywianie komórek nabłonka zmniejsza jego odporność na czynniki mechaniczne, zakaźne, regeneracyjne i opóźnia procesy gojenia [1, 2]. Podkreślić należy, że dobrze wykonane protezy zębowe nie tylko wpływają na poprawę estetyki czy funkcji narządu żucia, ale zapobiegają jego destrukcji, a tym samym realizują profilaktykę negatywnych wewnątrz- i zewnątrzustnych zmian. U osób starszych obserwuje się z upływem lat utratę sprawności narządu żucia o około 73%, a u starców nawet do 88%. Ruchome protezy całkowite stanowić powinny podparcie dla tkanek miękkich twarzy, a szczególnie mięśnia okrężnego ust nierzadko zwiotczałego, wypełniać te okolice, które uległy zanikom w wyniku utraty zębów lub w okresie zbyt długiego użytkowania „starych" protez, a także utrzymywać właściwą pionową i poziomą relację żuchwy do szczęki.

Na proces adaptacji pacjenta do protez zębowych mają wpływ różne współzależności i czynniki, wśród których wymienić trzeba:

- miejscowe warunki anatomiczno-morfologiczne,
- motorykę aparatu żucia,
- choroby ogólnoustrojowe,
- kondycję psychiczną,

- czynniki socjologiczne,
- względy kliniczno-laboratoryjne, na które składają się znajomość procedur odtwórczych i umiejętności lekarza stomatologa oraz technologiczna dyscyplina i artyzm technika.

Na bazie wymienionych współzależności oraz wieloletnich obserwacji klinicznych można powiedzieć, iż powszechnie stosowane całkowite akrylowe protezy ruchome z uwagi na ograniczoną retencję, niefizjologiczne podparcie na podłożu śluzowo-kostnym, poziomą ruchomość w odniesieniu do podłoża (nawet do kilkunastu mm), urazowość i niepełnosprawną funkcję (żucia, fonetyki) są obecnie wykonywane z wyboru, ale są rozwiązaniem nie w pełni efektywnym [10–12].

Stąd też wydaje się konieczne uświadamianie pacjentów co do skuteczniejszych możliwości rekonstrukcji uzębienia z zastosowaniem śródkostnych wszczepów zębowych. Celem tej pracy jest prezentacja kilku przypadków klinicznych z zastosowaniem w bezzębnej żuchwie i/lub szczęce nowoczesnych i skuteczniejszych czynnościowo uzupełnień protetycznych z zastosowaniem implantów jako filarów retencyjno-stabilizujących całkowite protezy zębowe. W zależności od liczby i rozmieszczenia śródkostnych wszczepów stomatologicznych w strukturach kostnych wyrostków zębodołowych lub trzonach kości szczęk wykonać można u pacjentów protezy ruchome lub uzupełnienia stałe. O ile te ostatnie wymagają równomiernego rozmieszczenia w łuku wyrostka zębodołowego co najmniej 5–6 implantów zębowych, to protezy ruchome mogą być oparte już na trzech, a nawet dwóch implantach stanowiących retencję dla protezy typu overdenture (tzw. nakładowej). Protezy tego typu są znacznie częściej wykonywane u osób w wieku starczym z uwagi zarówno na ograniczoną urazowość zabiegu, jak i gorsze możliwości anatomiczne struktur kostnych podłoża (duże zaniki kostne, pneumatyzacja zatok szczękowych), czy wreszcie ze względów ekonomicznych.

Bezzębna żuchwa, której wyrostek zębodołowy zanika pionowo oraz przede wszystkim od strony językowej, z uwagi na rozrośnięty język, niskie struktury kostne i małą podatność błony śluzowej, niekiedy suchej ze względu na xerostomię występującą często u osób starszych, stwarza trudne warunki do skutecznej terapii z zastosowaniem konwencjonalnych protez ruchomych. Implantowane filary, najczęściej w interforamenalnym odcinku żuchwy, zapewniają dobrą retencję i stabilizację protezy, „odbierając" siły zwarciowo-zgryzowe i przenosząc je bezpośrednio na struktury kostne bez urazowości błony śluzowej. Istnieje wiele rozwiązań retencyjnych w tego typu overdentures, że wymienię tylko retencje mechaniczne na belce łączącej dwa implanty, zaczepy typu lokator, magnesy, retencje kulowe czy inne precyzyjne elementy kotwiczące. Najprostsze, oparte na dwóch implantach protezy ruchome w sposób ewidentny poprawiają czynnościową sprawność narządu żucia i zapewniają profilaktykę zaniku kostnego podłoża. Oczywiście zwiększenie liczby implantowanych filarów poprawia efektywność terapii odtwórczej. Stąd też stosowanie nielicznych implantów w żuchwie u pacjentów starszych staje się rozwiązaniem skutecznym i coraz powszechniejszym [9, 11, 12].

Rekonstrukcja uzębienia

Ilustracje w pracy pochodzą z dokumentacji własnej, a obserwacje kliniczne wynikają z ponad 20-letniego doświadczenia autora.

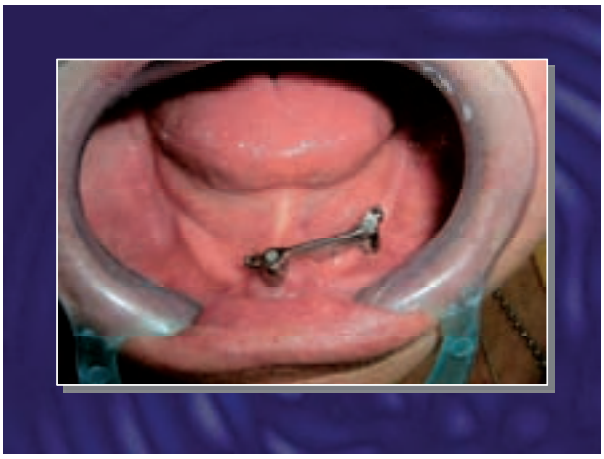

Rycina 1. Struktura metalowa oparta na dwóch wszczepach i zaopatrzona w kulowe elementy retencyjne
Figure 1. Metal structure supported by two implants provided with ball retention

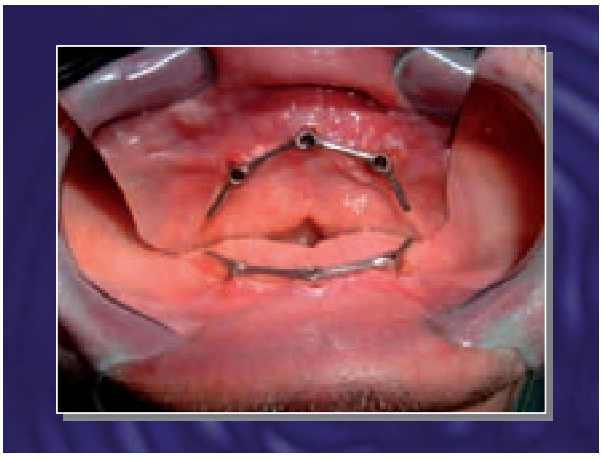

Rycina 2a. Struktura metalowa oparta na trzech wszczepach połączonych belkami dla retencji clip-bar
Figure 2a. Metal structure supported by three implants connected with spans for clip-bar retention

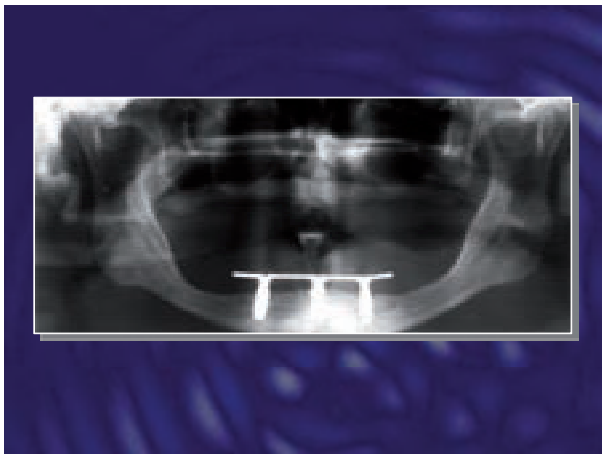

Rycina 2b. Zdjęcie pantomograficzne
Figure 2b. Pantomographic images

Rycina 3. Całkowita proteza w żuchwie kotwiczona mechanicznie do śródkostnych wszczepów oraz dośluzowa część protezy z metalową strukturą w siodle
Figure 3. Complete mandibular denture mechanically attached to intraosseous implants and mucosal surface of denture with metal structure in the saddle

O ile w żuchwie implantowanie już dwóch filarów jest metodą skuteczną dla osiągnięcia czynnościowych efektów, to w bezzębnej szczęce minimalna liczba filarów pod protezę typu overdenture wynosi cztery. Rozmieszczenie implantów w łuku zębowym szczęki jest uzależnione od dostatecznej pojemności struktur kostnych, które są nierzadko ograniczone szeroko spneumatyzowanymi zatokami szczękowymi lub lokalnymi zanikami wyrostka zębodołowego. Oczywiście istnieją możliwości poprawy podłoża kostnego poprzez przeszczepy kostne (np. z talerza biodrowego, bródki), augmentację materiału kościozastępczego czy podniesienie dna zatoki szczękowej, ale procedury te wydłużają znacznie okres leczenia i są u osób w zaawansowanym wieku rzadziej stosowane z powodu rozległości zabiegu i ograniczonych możliwości regeneracyjnych. Dlatego też u z pacjentów geriatrycznych zalecane są najczęściej tzw. implantacje późne (w wygojone struktury kostne) z prostymi procedurami zabiegowymi. Protezy całkowite w szczęce oparte na śródkostnych wszczepach mają tę niekwestionowaną zaletę, że w odróżnieniu od tradycyjnych płytowych protez górnych sięgających do podniebienia miękkiego (przykryte całe podniebienie twarde płytką 2 mm grubości) odsłaniają całą środkową część podniebienia twardego tak istotną dla fonetyki, kształtowania kęsa pokarmowego, czucia smaku i temperatury i ogólnego komfortu użytkowego [8–10].

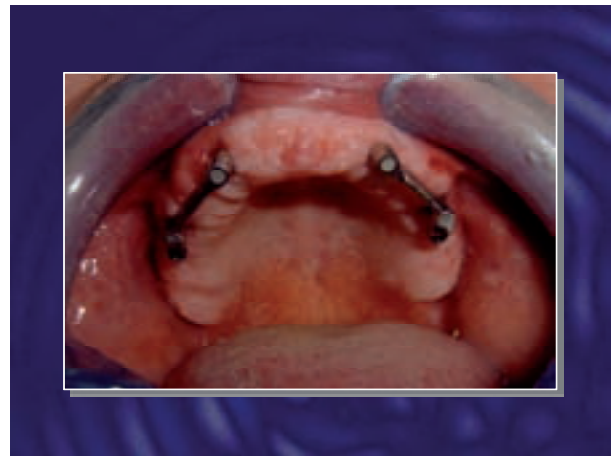

Rycina 4. Metalowe struktury oparte na implantowanych filarach w szczęce w odcinkach bocznych
Figure 4. Metal structure supported by implanted abutments in lateral parts of the maxilla

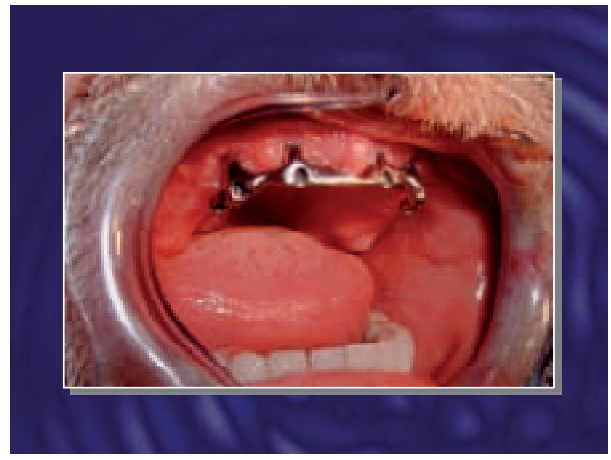

Rycina 5. Metalowa struktura oparta na czterech implantowanych filarach w przednim odcinku szczęki
Figure 5. Metal structure supported by four implanted abutments in anterior section of the maxilla

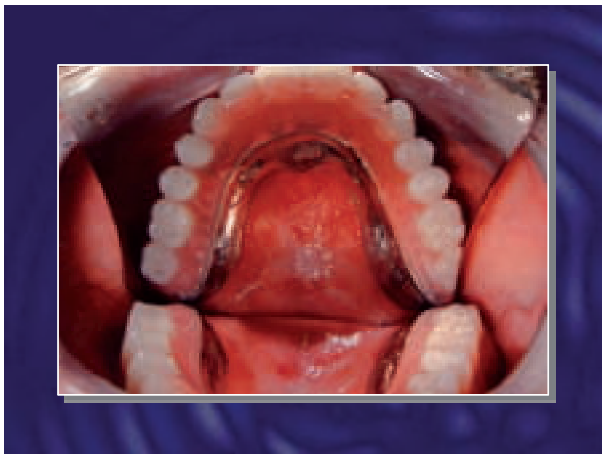

Rycina 6. Całkowita proteza w bezzębnej szczęce z odsłoniętym podniebieniem twardym
Figure 6. Complete overdenture in the edentulous maxilla with the exposed hard palate

Podsumowanie

Zaawansowany wiek pacjentów nie jest przeciwwskazaniem do stosowania wszczepów śródkostnych jako filarów pod stałe i ruchome uzupełnienia protetyczne. Z uwagi na znaczne zaniki podłoża śluzowo-kostnego pogarszające warunki podparcia dla tradycyjnych protez ruchomych stosowanie implantowanych filarów w szczęce i/lub żuchwie jest rozwiązaniem szczególnie zalecanym, bowiem wszczepy śródkostne skutecznie poprawiają retencję i stabilizację protez ruchomych i odbiór sił żujących, przyczyniając się tym samym do poprawy psychosomatycznej kondycji starszego pacjenta. Te nowoczesne rozwiązania odtwórcze powinny być szerzej stosowane w protetyce stomatologicznej, jeśli istnieją możliwości natury pozamedycznej, a pacjent zobliguje się do utrzymywania należytej higieny jamy ustnej. Zaznajomienie pacjenta z tą formą leczenia i uświadomienie mu różnic, jakie istnieją w odniesieniu do tradycyjnych protez całkowitych, jest powinnością lekarza stomatologa podejmującego stomatologiczne leczenie odtwórcze u starszego pacjenta. Geroprotetyka XXI wieku stwarza takie warunki rekonstrukcji uzębienia, które jeszcze 30 lat temu były w sferze marzeń.

Piśmiennictwo

1. Koczorowski R. Prosthodontics for the geriatric patient. Conventional and implant prosthetic restorative methods. Poznań: Wydawnictwo Naukowe Uniwersytetu Medycznego; 2011.
2. De Rossi SS, Slaughter YA. Oral changes in older patients; A clinician's guide. Quint Inter. 2007; 38(9): 773.
3. Garg K, Winkler S, et al. Dental implants and geriatric patient. Implant Dent. 1997; 6(3): 168.
4. Koczorowski R, Gawriołek M, Siniawska J. Porównawcza ocena stomatologicznych potrzeb pensjonariuszy domów opieki społecznej z Poznania i terenu Wielkopolski. Dental Forum. 2008; 36(1): 27.
5. Mericske-Stern RD, Taylor TD, Belser U. Management of the edentulous patient. Clin Oral Implant Res. 2000; 11: 108.
6. Frączak B, Stawska B. Potrzeby protetyczne pensjonariuszy Domów Opieki Społecznej. Protet Stomat. 2006; 56(4): 305.
7. Kaczmarczyk-Stachowska A, Kwapińska H, Pasternak M, et al. Użytkowanie i zapotrzebowanie na uzupełnienia protetyczne u ludzi w wieku podeszłym z Krakowa i okolic. Mag Stomat. 1997; 2: 36.
8. Gołębiewska M, Sierpińska T, Namiot D, Likeman PR. Affective state and acceptance of dentures in elderly patients. Gerodontology. 2001; 18(2): 87.
9. Thomason JM, Lund JP, Chehade A, Feine JS. Patients satisfaction with mandibular implant overdentures and conventional dentures 6 months after delivery. Int J Prosthodont. 2003; 16(3); 467.
10. Ivanhoe JR, Cibirka RM, Parr GR. Treating the modern complete denture patient. A review of the literature. J Prosthet Dent. 2002; 88: 631.
11. Sadowsky SJ. Mandibular implant-retained overdentures; a literature review. J Prosthet Dent. 2001; 86(5); 488.
12. Doundooulakis JH, Eckert SE, Lindquist CC, Jeffcoat MK. The implant supported overdentures as an alternative to the complete mandibular denture. JADA. 2003; 134: 1455.

Artykuł przyjęty do redakcji: 17.12.2014
Artykuł przyjęty do publikacji: 7.07.2015

Źródło finansowania: Praca nie jest finansowana z żadnego źródła.
Konflikt interesów: Autor deklaruje brak konfliktu interesów.

Adres do korespondencji:
Ryszard Koczorowski
ul. Bukowska 70
60-812 Poznań
tel.: 61 854 70 50
e-mail: rkoczor@ump.edu.pl
Klinika Gerostomatologii
Uniwersytet Medyczny im. Karola Marcinkowskiego w Poznaniu